DOI : 10.1051/odf/2022003
Article original

Revue d'Orthopédie Dento-Faciale 2022 - Vol. 56 - 1 // 7-29
© Revue d'O.D.F.

Utilisation du Système CT8® en orthodontie systémique pour traiter les supraclusions incisives de l'adulte

Use of the CT8 System® in systemic orthodontics to treat adult incisor overbite

Jean-Gabriel Chillès[1], Sylvia Riemenschneider-Chillès[2], Daniel Chillès[3]

1 Chirurgien-dentiste spécialiste qualifié en orthopédie dento-faciale
2 Chirurgien-dentiste spécialiste qualifié en chirurgie orale
3 Chirurgien-dentiste spécialiste qualifié en orthopédie dento-faciale

RÉSUMÉ

Cet article montre comment nous pouvons traiter efficacement les problèmes de supraclusion chez l'adulte à l'aide du « Système CT8® », système simplifié d'ancrage cortical sur microvis placées en fond de vestibule au-delà des apex.

Après une rapide description du matériel et de la façon de le mettre en œuvre, des cas cliniques représentatifs des différentes situations de supraclusion qui peuvent être rencontrées sont présentées puis analysés.

Au-delà même de l'aide attendue par des ancrages fixés, la constatation d'un redressement spontané systématique de l'axe des incisives supérieures sans avoir eu besoin de réaliser une mécanique spécifique de torque bouscule beaucoup d'idées reçues considérées comme intangibles.

La comparaison avec les autres ancrages osseux montre que le « Système CT8® » est réellement le système de choix pour ingresser les incisives chez l'adulte, tant au niveau de l'étendue de ses possibilités que de sa fiabilité.

MOTS-CLÉS

Orthodontie systémique, supraclusion, ingression, torque, ancrage osseux

ABSTRACT

This article shows how we can effectively treat overbites in adults using the "CT8® System", a cortical bone anchorage with micro screws placed at the bottom of the vestibule beyond the apices.

After a short description of the material and procedures, we will present and analyze typical clinical cases of the different situations of overbite.

In addition to the help expected from fixed anchors, the observation of systematic spontaneous normalization of the upper incisor axis without specific torque mechanics overturns many conventional ideas.

The comparison with other bone anchors shows that the "CT8® System" is really the ideal system for incisors intrusion in adults, as well as for its versatility and reliability.

KEYWORDS

Systemic orthodontics, Overbite, Tooth Intrusion, Torque, Anchorage screw

Adresse pour correspondance : dr.jg.chilles@gmail.com

Article reçu : 28-10-2021
Accepté pour publication : 02-11-2021

1-2022-Chilles.indd 7 26/01/2022 09:35

INTRODUCTION

L'ingression des incisives a été considérée longtemps comme le mouvement le plus difficile à réaliser en orthodontie[22] ou alors avec des amplitudes relativement limitées de 1,4 mm[15] à 3,4 mm[12] au maximum.

Les ancrages osseux ont été une révolution pour l'orthodontie, mais les mini-vis transgingivales classiques ne peuvent malheureusement pas elles-mêmes être toujours placées au niveau des incisives à cause de leurs proximités radiculaires[20,28].

Leur présence peut devenir rapidement une interférence au déplacement des dents. La biomécanique n'est pas non plus considérée comme aisée à cause des difficultés de contrôle des axes dentaires que relatent plusieurs auteurs.[3,29]

En 1990, pour pouvoir obtenir un ancrage suffisant chez une adulte de 45 ans qui souffrait de blessures de la muqueuse palatine, nous lui avons fait placer deux implants horizontalement au-delà des apex, dans la symphyse mandibulaire (Dr Daniel Perrin - Dijon). Nous avons réussi à ingresser les incisives sur 12 mm (fig. 1).

Cinq années plus tard, ce sont des plaques que nous avons utilisées cette fois au maxillaire pour traiter un jeune patient de 12 ans qui souffrait d'un syndrome de Sturge-Weber (Dr Dominique Deffrenne - Paris). L'ingression s'est réalisée avec une facilité déconcertante (fig. 2)[6].

Aujourd'hui, nous utilisons le Système CT8® composé de microvis sous-muqueuses avec une connectique en fil rond qui émerge en fond de vestibule.

Nous les plaçons nous-mêmes au-delà des apex sous anesthésie locale[6,8,9,11].

Après une rapide présentation du système, nous présenterons le traitement de quelques cas représentatifs de différentes situations de supraclusies que nous pouvons rencontrer chez l'adulte.

Nous discuterons ensuite des résultats obtenus en rapport avec les caractéristiques du système et de ses différences avec les minivis transgingivales avant de de parler de sa fiabilité.

Figure 1 :
Les incisives inférieures (A) ont pu être ingressées de 12 mm grâce à des implants horizontaux placés au-delà des apex (B).

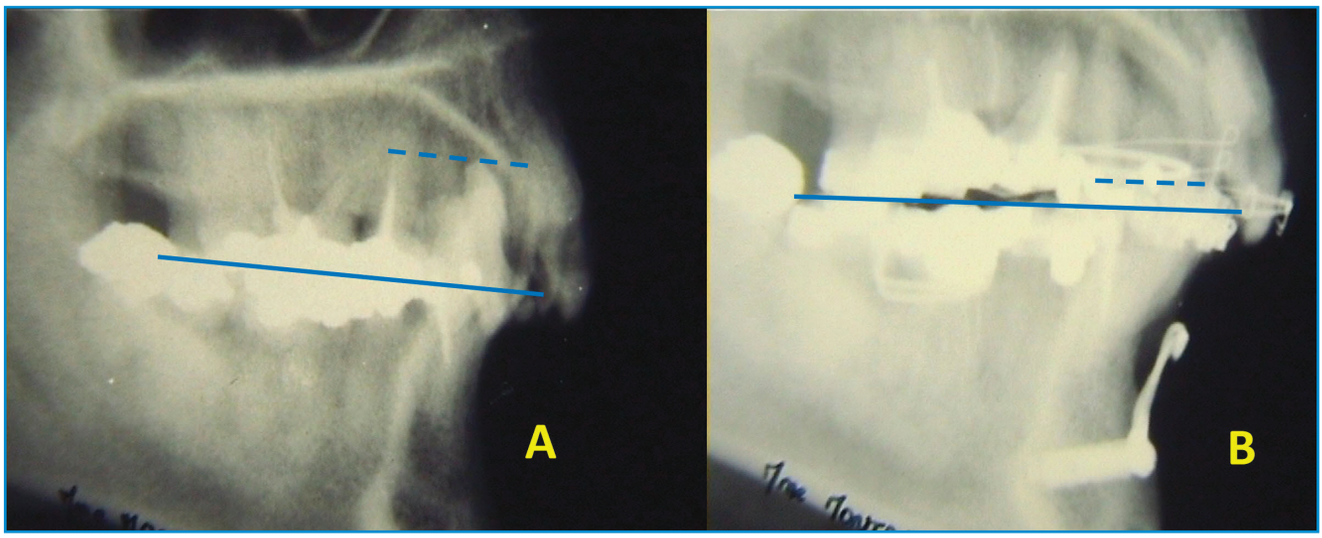

1-2022-Chilles.indd 8 26/01/2022 09:35

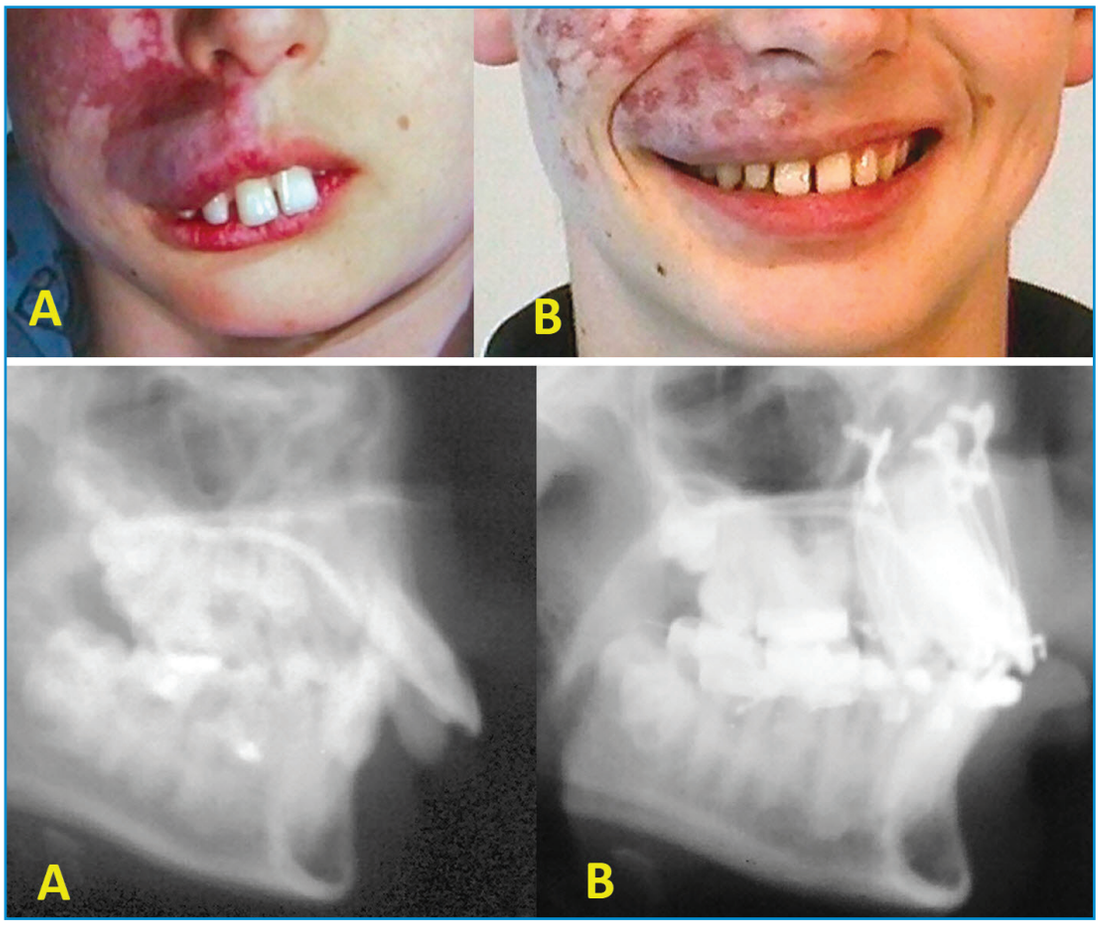

Figure 2 : Syndrome de Sturge-Weber : les incisives et les dents du côté droit (A) ont pu être ingressées grâce à des ancrages sur des plaques de chirurgie maxillo-faciales (B).

PRÉSENTATION DU SYSTÈME

Il est constitué d'une ou deux vis autoforantes en alliage de titane $TiAl_6V_4$ de 5 mm de longueur pour 2 mm de diamètre enfouies au fond du vestibule (fig. 3a). Elles fixent fermement une connectique en alliage Cr-Co (CTnox®) contre la corticale osseuse au-delà des apex (fig. 3b).

Le bras de cette connectique émerge au centre du vestibule (fig. 3c). À ce niveau une pliure en baïonnette permet au bras qui était plaqué contre l'os (fig. 3d) de longer la gencive sans dommage dans sa partie buccale (fig. 3e).

Il sera enfin façonné manuellement à son extrémité buccale en forme de ressort ou simplement replié en crochet.

Pour les ingressions, nous utilisons des « CTO », connectiques avec une seule boucle en forme de « O » (Système CT8®, « Kit Ingression Incisive » - www.innoralis.fr) (fig. 4).

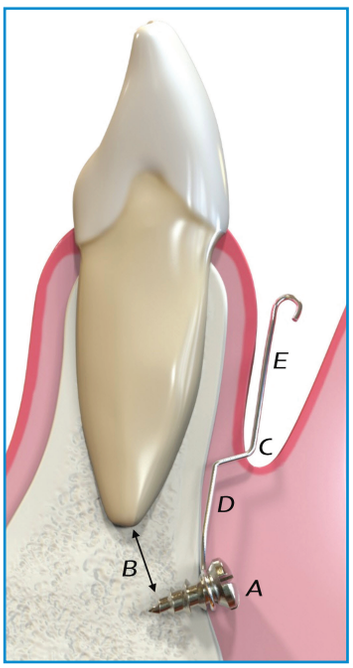

Figure 3 : La vis (A) est enfouie au-delà des apex (B). La connectique émerge au fond du vestibule (C). En deçà le fil est plaque contre l'os (D), Au-delà il longe la muqueuse (E).

Figure 4 : Le CTO est formée d'une boucle en forme de « O » dans laquelle sera enfilé la vis.

1-2022-Chilles.indd 9 26/01/2022 09:35

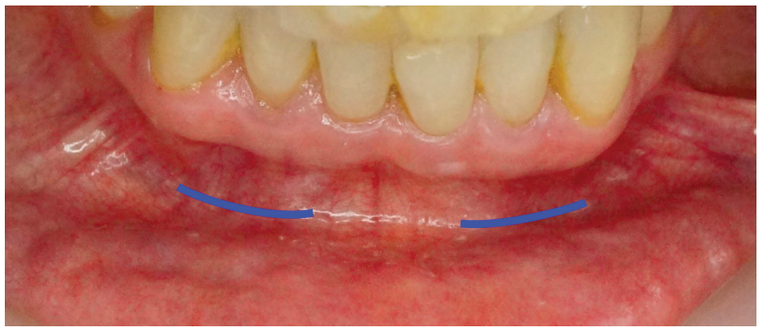

Figure 5 : L'incision est toujours horizontale, il n'y a jamais de lambeau.



Figure 6 : La vis a été enfilée dans la boucle de la connectique, dont l'extrémité du bras vient se loger dans la fente du tournevis. Le tout peut être tenu d'une seule main.

Figure 7 :
L'instrument dédié permet de confectionner la baïonnette en faisant une rotation d'un ¼ de tour.

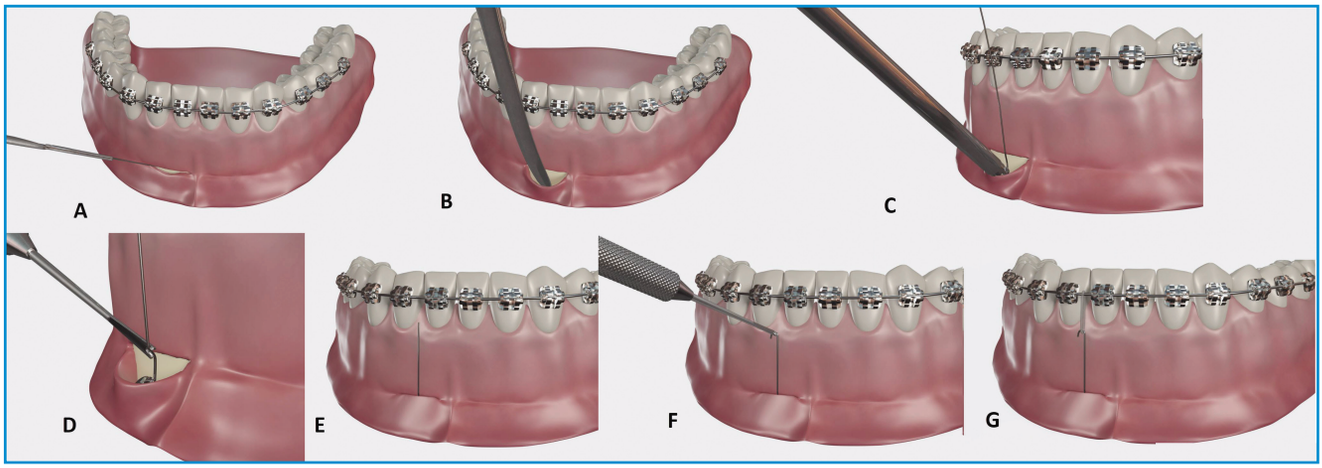

Figure 8 :
Procédure de pose d'un CTO symphysaire : Incision (A), rugination (B), vissage de la vis avec sa connectique (C), réalisation de la baïonnette (D), fermeture spontanée de la plaie (E), pliage d'un crochet (F), mise en charge immédiate (G).

La mise en place des vis et des connectiques au-delà des apex est relativement simple et ne prend que quelques minutes :

Une incision horizontale d'environ 10 mm est réalisée au niveau du fond du vestibule, sous anesthésie locale (fig. 5 , 8a), puis le périoste est repoussé sur environ 5 mm avec une rugine de manière à créer une poche (fig. 8b).

Vis et connectique sont alors portées ensemble sur le tournevis (fig. 6). Après vissage (fig. 8c), la connectique émerge au trait d'incision où une baïonnette (fig. 3c) est réalisée avec un instrument spécifique (fig.7, 8d). Pour les ingressions, l'extrémité du bras est le plus souvent pliée en crochet (fig. 8f, 8g).

Aucune suture n'est nécessaire car il n'y a pas eu de lambeau avec incision de décharge. La mise en charge est immédiate.

La prescription post-opératoire est généralement limitée à des antalgiques de niveau 1 et la cicatrisation est rapide[8].

Les sites d'implantation des vis pour l'ingression des incisives et canines maxillaires sont le bord latéral et inférieur de l'orifice piriforme (fig. 9a) pour les ingressions verticales ou le bord

1-2022-Chilles.indd 10 26/01/2022 09:35

inférieur du processus zygomatique (fig. 9b) s'il y a également une rétraction associée.

Pour les incisives et canines mandibulaires, ce sera toujours la zone symphysaire (fig. 9c).

Ces sites sont tous situés dans un os basal de bonne qualité, à distance des racines pour ne pas interférer avec les déplacements dentaires, ou à distance d'éléments anatomiques à risque.

Pour voir en dynamique la pose d'un CTO symphysaire pour une ingression incisive inférieure :

Pour voir en dynamique la pose d'un CT8 zygomatique :

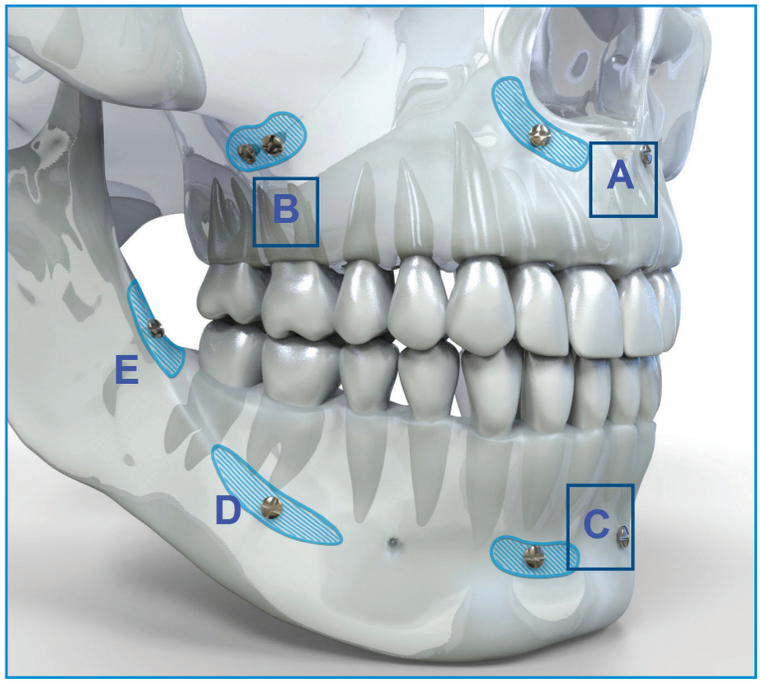

Figure 9 :
Les sites d'implantation des vis pour les ingressions antérieures sont le bord latéral et inférieur de l'orifice piriforme (A), le bord inférieur du processus zygomatique (B), la symphyse mandibulaire (C).

CAS CLINIQUES

En préambule, rappelons que les supraclusies incisives sont un déséquilibre majeur du système masticateur[23,24]. Elles engendrent des troubles sévères sur le plan fonctionnel, car le patient est limité dans ses mouvements. Tant qu'un calage vertical ne stabilisera pas les incisives, elles seront toujours évolutives, sous la forme d'une spirale dysmorpho-dysfonctionnelle avec aggravation dans le temps.

La notion d'équilibre est pour nous très importante. Nous essayons donc toujours de tendre vers une orthodontie systémique qui ne soit pas limitée à des normalités de chiffres mais qui restaure un équilibre. Cet équilibre est propre à chacun et n'est contrôlable que par l'examen tridimensionnel de la cinétique mandibulaire, lors des mouvements de latéralités. Lorsque nous observons ainsi les mouvements mandibulaires, nous pouvons constater qu'ils sont toujours limités et verticalisés, voire impossibles en présence d'une supraclusion.

Nous avons alors un verrouillage de la mandibule qui déstabilise l'ensemble de la denture. Ce verrouillage devra être levé.

Premier cas

Cette patiente d'une soixantaine d'années présente une égression des groupes incisivo-canins maxillaire et mandibulaire sur un terrain de parodonte altéré, mais déjà assaini et stabilisé.

L'analyse céphalométrique montre une birétroalvéolie, avec un IMPA à 74° et un angle interincisif à 174°, ainsi qu'une Classe 2 très modérée tout en étant quasiment en Classe 1 dentaire (fig. 10, 11).

Nous n'arrivons pas à lui faire faire de mouvements latéraux tellement sa mandibule est crispée et paraît bloquée.

1-2022-Chilles.indd 11 26/01/2022 09:35

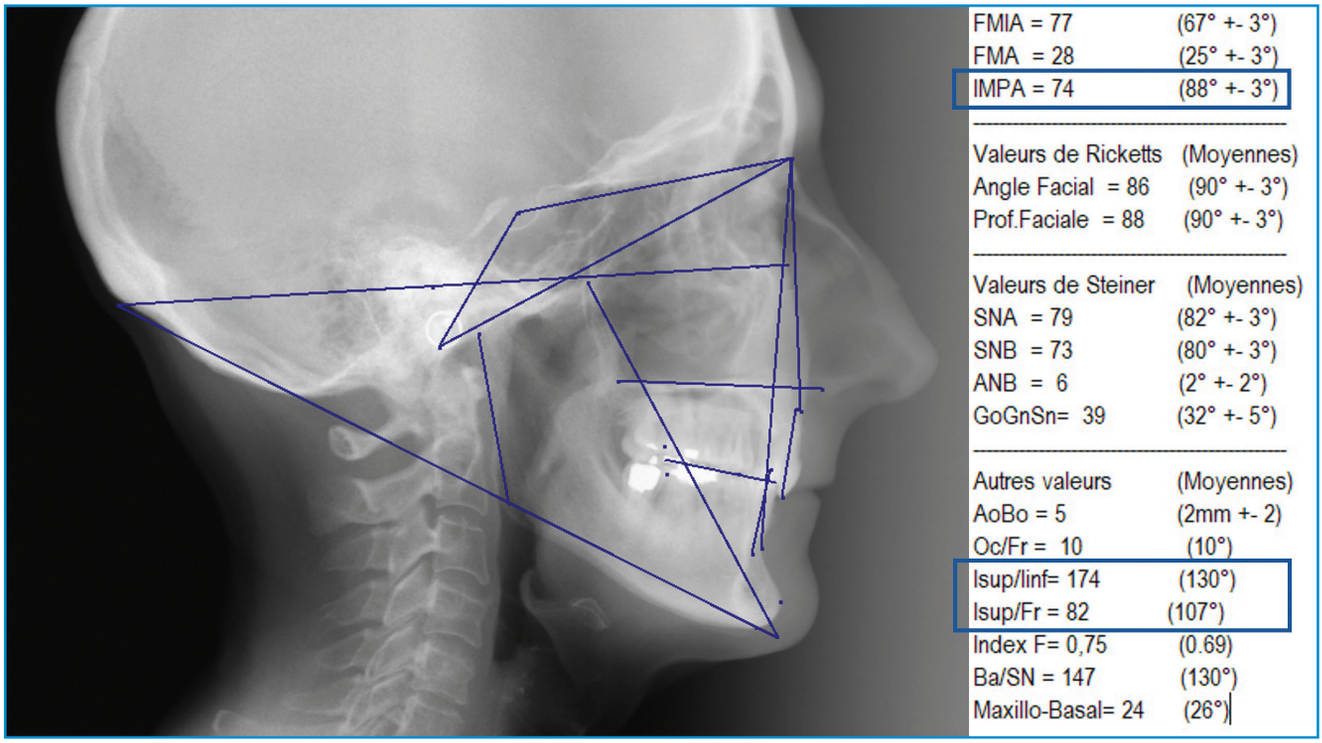

Figure 10 et 11 :
Égression des groupes incisivo-canins maxillaire et mandibulaire sur un terrain de parodonte altéré - avec un IMPA à 74° et un angle interincisif à 174°.

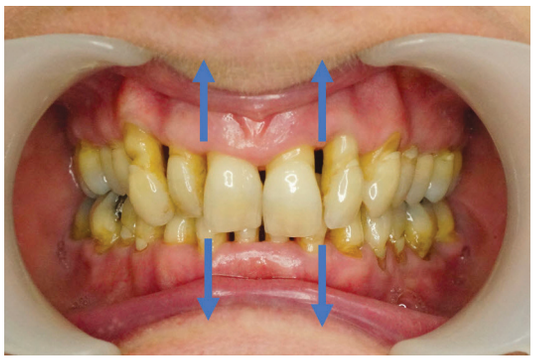

Figure 12 :
Le traitement consiste essentiellement à ingresser les incisives et canines supérieures et inférieures.

1-2022-Chilles.indd 12 26/01/2022 09:35

Figure 13 :
Des CTO vont être placés au niveau symphysaire et de chaque côté de l'orifice.

Figure 14 :
Les CTO sont en place, noter les pertes osseuses pré-existantes.

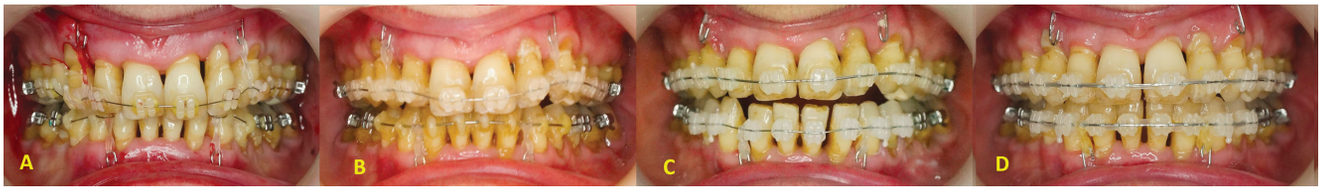

Figure 15 :
Les arcs ronds en NiTi .012 sont reliés à leurs crochets par des chaînettes élastomériques.
Jour de la pose (A), à 2 mois (B) Hypercorrection (C).
Les chaînettes ont été libérées, les dents ont retrouvé spontanément une position fonctionnelle (D).

Le traitement va donc consister essentiellement à ingresser les incisives et canines supérieures et inférieures (fig.12).

Nous plaçons des CTO au niveau symphysaire et de chaque côté de l'orifice piriforme (fig.13).

Des arcs ronds en NiTi de faibles diamètre (.012) sont reliés à leurs crochets par des chaînettes élastomériques (fig.14).

Nous obtenons rapidement une hypercorrection. Les chaînettes élastiques qui permettaient la traction sont alors libérées afin que les dents

1-2022-Chilles.indd 13 26/01/2022 09:35

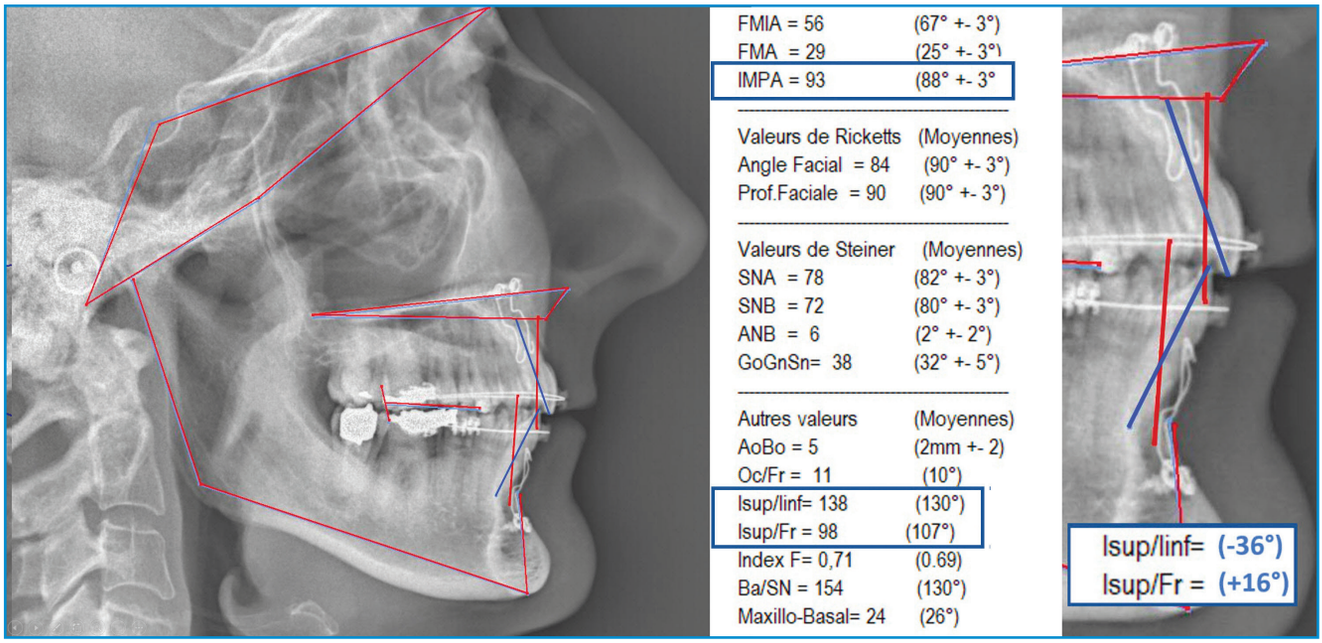

Figure 16 :
Normalisation des axes incisifs avec recul des apex des incisives supérieures.

Figure 17 :
Après 13 mois de traitement.

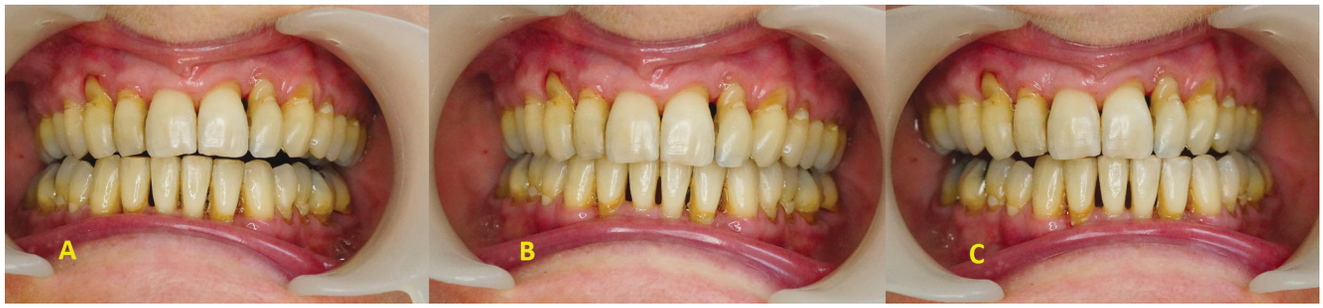

Figure 18 :
Après traitement, la cinématique mandibulaire est déverrouillée et équilibrée : latéralité droite (A), OIM (B), latéralité gauche (C).

puissent retrouver spontanément une position fonctionnelle (fig.15).

L'analyse céphalométrique, réalisée après cette phase sur arcs ronds, montre la normalisation spontanée des axes incisifs au niveau maxillaire et au niveau mandibulaire (fig.16).
Nous pouvons observer grâce aux superpositions (en rouge avant et en bleu après) que les

1-2022-Chilles.indd 14 26/01/2022 09:35

Figure 19 :
Supraclusion sévère avec morsure palatine, à torts partagés au niveau incisif maxillaire et mandibulaire chez une patiente d'une cinquantaine d'années.

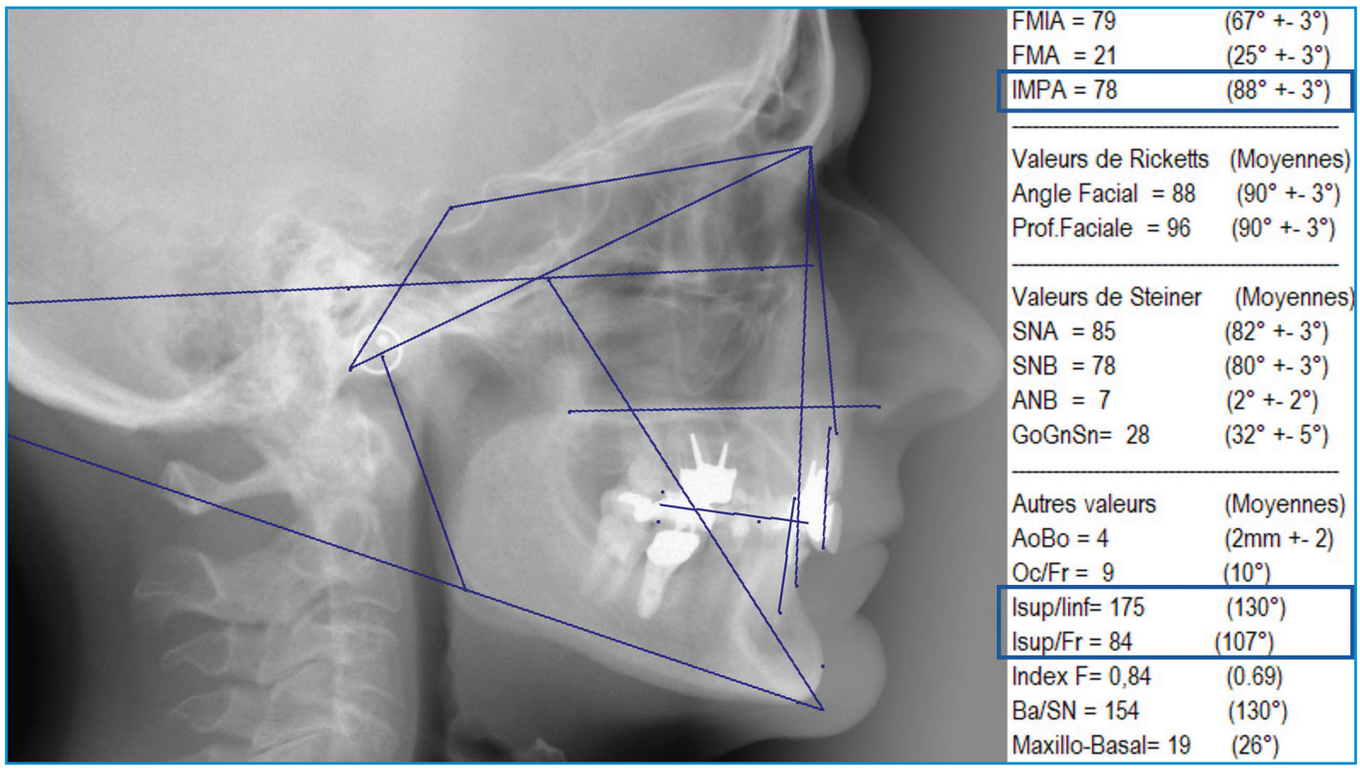

Figure 20 :
L'angle interincisif est très ouvert.

apex des incisives supérieures se sont déplacés spontanément en palatin.

Après 13 mois de traitement l'occlusion est correcte (fig.17) et une cinématique mandibulaire équilibrée est rétablie (fig.18).

Deuxième cas

Cette patiente d'une cinquantaine d'années présente une supraclusion sévère avec morsure palatine, à torts partagés au niveau incisif maxillaire et mandibulaire (fig.19).
L'absence de 44 a entraîné une version distale de 43 avec déviation du groupe incisivo-canin

1-2022-Chilles.indd 15 26/01/2022 09:35

Figure 21 :
La cinématique mandibulaire est verrouillée : latéralité droite (A), OIM (B), latéralité gauche (C).

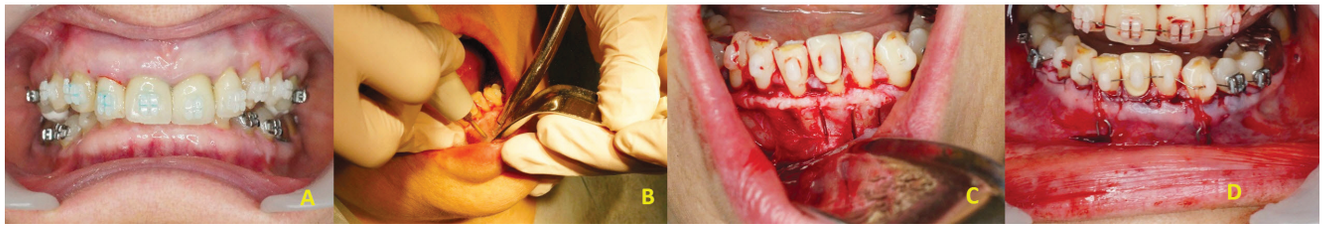

Figure 22 :
Pose du multi-attaches (A), corticotomies (B, C), ancrages osseux (D).

Figure 23 :
Avant (A), à 2 mois (B), à 6 mois (C), à 8 mois (D).

mandibulaire à droite. La 46 a été remplacée par un implant.

L'analyse céphalométrique montre un angle interincisif très ouvert, à 175° (fig. 20).

La cinématique mandibulaire est perturbée, les incisives bloquent les mouvements mandibulaires dans le sens sagittal et transversal (fig. 21).

Le traitement ici va chercher à la fois à ingresser les incisives au niveau maxillaire et mandibulaire et à rouvrir l'espace de la 44 pour leur redonner un calage occlusal.

Cette patiente souhaitant un traitement rapide, nous lui proposons, en plus des ancrages osseux au niveau de l'orifice piriforme et de la symphyse, des corticotomies d'accélération des déplacements dentaires qui seront faites de manière conventionnelle, sous lambeau.

Nous réalisons dans la même séance les corticotomies au piézotome entre les incisives et la pose des ancrages osseux sous-muqueux (fig. 22).

Les ancrages osseux sont mis en charge immédiatement sur des arc ronds NiTi.

1-2022-Chilles.indd 16 26/01/2022 09:35

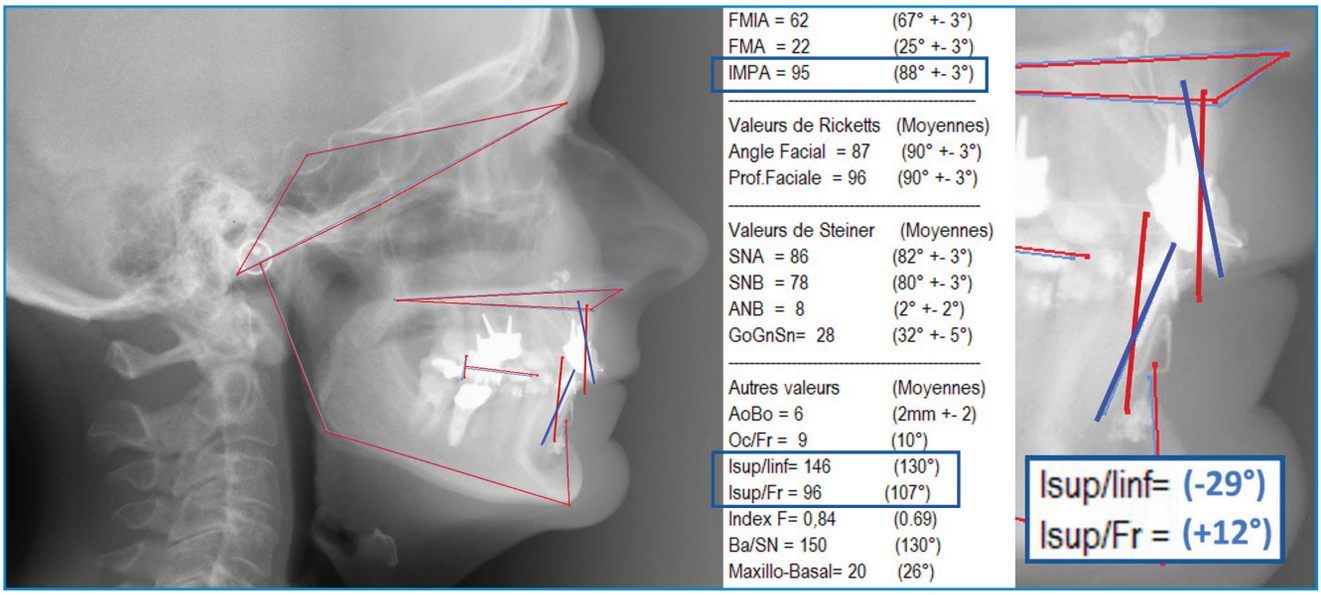

Figure 24 :
Téléradiographie de profil et analyse céphalométrique en fin de traitement. Les superpositions avant (rouge) et après (bleu) montrent l'ingression et le recul des apex des incisives maxillaires.

Figure 25 :
Après traitement, la cinématique mandibulaire est déverrouillée et équilibrée : latéralité droite (A), OIM (B), latéralité gauche (C).

La figure 23 montre l'évolution du traitement jusqu'à suppression total de l'appareil à 8 mois, qui sera suivie de la prise en charge implantaire.

L'analyse céphalométrique en fin de traitement et la superposition (en rouge avant et en bleu après) montrent le repositionnement des incisives avec recul des apex (fig. 24).

La présence d'un implant en place de 46 a empêché son déplacement et imposé un compromis mais les mouvements latéraux montrent qu'il n'y a plus de blocage susceptible de créer la spirale dysmorpho-dysfonctionnelle dont nous avons parlé précédemment (fig. 25).

Troisième cas

Ce jeune adulte de 19 ans souffre de l'absence totale des incisives mandibulaires dans un tableau d'agénésies multiples. Il présente également un rétrognathie mandibulaire ayant entraîné une supraalvéolie antérieure maxillaire et des malpositions des incisives, de forme atypique (fig. 26).

Le plan de traitement ici est simple : ingression et redressement des incisives maxillaires afin de normaliser l'arcade supérieure, puis avancée mandibulaire chirurgicale. Le tout permettra à son praticien traitant de réaliser *in fine* des réhabilitations dans des conditions convenables.

Nous appareillons l'arcade supérieure avec un fil rond NiTi et plaçons 2 CTO au niveau du bord de

1-2022-Chilles.indd 17 26/01/2022 09:35

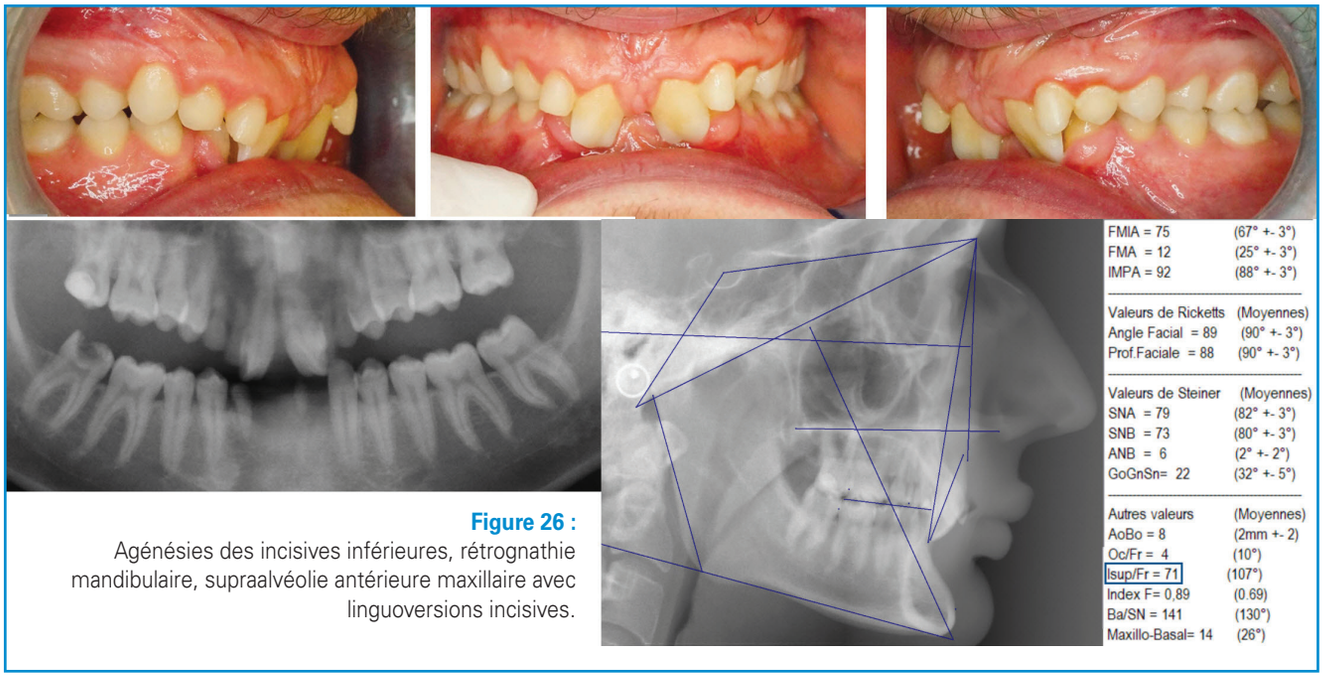

Figure 26 :
Agénésies des incisives inférieures, rétrognathie mandibulaire, supraalvéolie antérieure maxillaire avec linguoversions incisives.

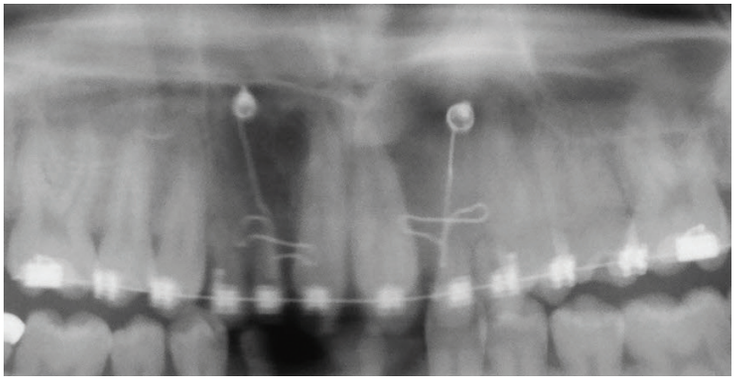

Figure 27 :
CTO actifs avec bras pliés en ressorts « libellules ».

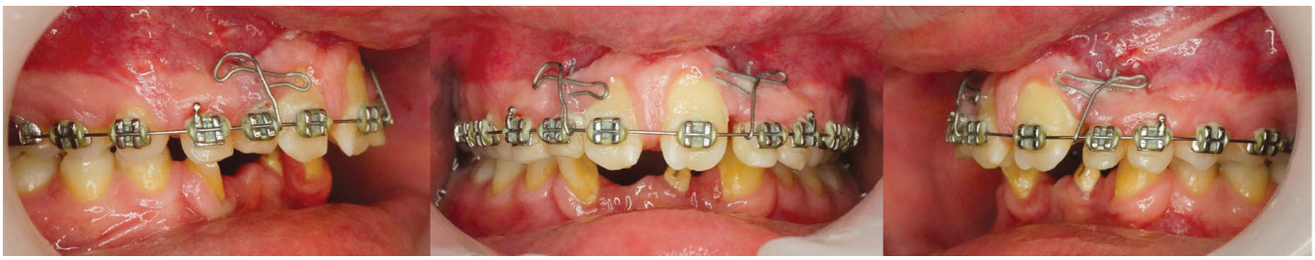

Figure 28 :
L'arcade maxillaire est normalisée.

l'orifice piriforme. Leurs bras seront eux-mêmes actifs grâce à des ressorts « libellule » réalisés extemporanément sur leurs bras le jour de la pose. Ce pliage, un peu plus technique qu'un simple crochet, permet de faire l'économie du remplacement régulier des fils élastiques de traction et procure une force constante et de grande amplitude (fig. 27).

Après quelques contrôles qui ont consisté à raccourcir l'extrémité du bras au fur et à mesure de l'action du ressort, l'arcade maxillaire est normalisée (fig. 28).

La comparaison des téléradiographies de profil avant et après montrent bien l'ingression et le recul des apex des incisives maxillaires (en

1-2022-Chilles.indd 18 26/01/2022 09:35

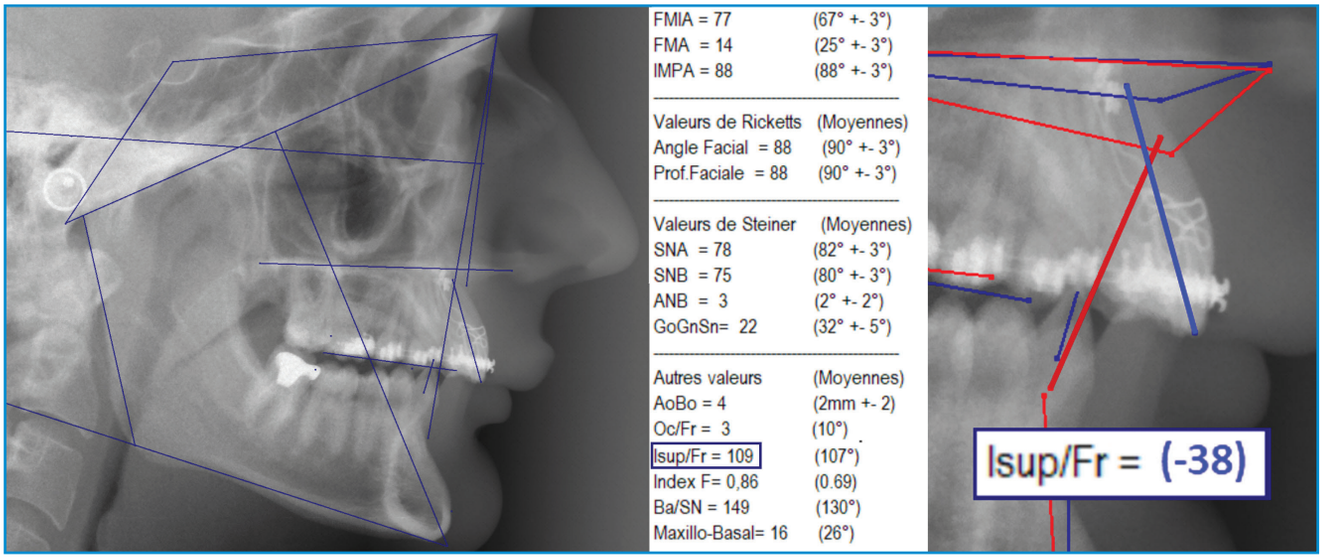

Figure 29 :
Téléradiographie de profil et analyse céphalométrique avant chirurgie orthognathique. Les superpositions avant (rouge) et après (bleu) montrent l'ingression et le recul des apex des incisives maxillaires.

Figure 30 :
Après chirurgie, une petite prothèse amovible provisoire comble les espaces d'agénésie 32 à 42.
L'esthétique et la fonction sont récupérés.

rouge avant, en bleu après) ainsi qu'un déplacement du point A vers le haut et l'arrière (fig. 29).

Après chirurgie orthognathique et en fin de traitement orthodontique, les coronoplasties d'addition que nous lui avons faites sur 11 et 21 leur ont donné temporairement une esthétique convenable avant restauration définitive (fig. 30).

Quatrième cas

Ce patient d'une quarantaine d'année qui est atteint d'une parodontite généralisée, aujourd'hui sous contrôle, présente une proalvéolie très importante au niveau maxillaire avec interposition labiale, égression des incisives mandibulaires et morsure palatine (fig. 31).

La cinématique mandibulaire est très perturbée (fig. 32).

Dans des situations comme celle-ci qui présentent une importante alvéolyse horizontale, nous utilisons des attaches orthodontiques uni-point réalisées au composite de façon extemporanée. Elles donnent une grande liberté aux dents et leur permettent de se déplacer avec moins de risque parodontal[9], notamment en évitant les mouvements parasites des apex responsables de l'effet « cornet de glace ». Nous ne chercherons pas à normaliser toutes

1-2022-Chilles.indd 19 26/01/2022 09:35

Figure 31 :
Parodontite avec pertes osseuses généralisées, supraclusie incisive, proalvéolie supérieure et interposition labiale inférieure.

Figure 32 :
La cinématique mandibulaire est verrouillée : latéralité droite (A), OIM (B), latéralité gauche (C).

Figure 33 :
Les mouvements se feront en direction des vis.

1-2022-Chilles.indd 20 26/01/2022 09:35

Figure 34 :
Évolution du traitement : avant (A), à la pose (B), en fin (C), après dépose (D).

les angulations des dents mais essentiellement à restaurer un équilibre fonctionnel stable sur le plan dentaire et parodontal, et à améliorer l'esthétique.

Le manque d'ancrage naturel des dents nous impose d'utiliser des ancrages osseux. Nous les plaçons dans la symphyse pour la mandibule et au bord inférieur du processus zygomatique pour le maxillaire, afin de permettre à la fois d'ingresser et de rétracter les incisives (fig. 33).

Des tractions élastiques sont mises en place pour déplacer les dents en direction des ancrages (fig. 34).

En fin de traitement, l'analyse céphalométrique montre que nous avons pu améliorer les angles interincisifs ainsi que la position de l'incisive maxillaire.
Il reste une légère proalvéolie mandibulaire que nous n'avons pas cherché à corriger (fig. 35).
La cinématique mandibulaire est largement améliorée et, sur le plan esthétique, le patient est très satisfait (fig. 36).

1-2022-Chilles.indd 21 26/01/2022 09:35

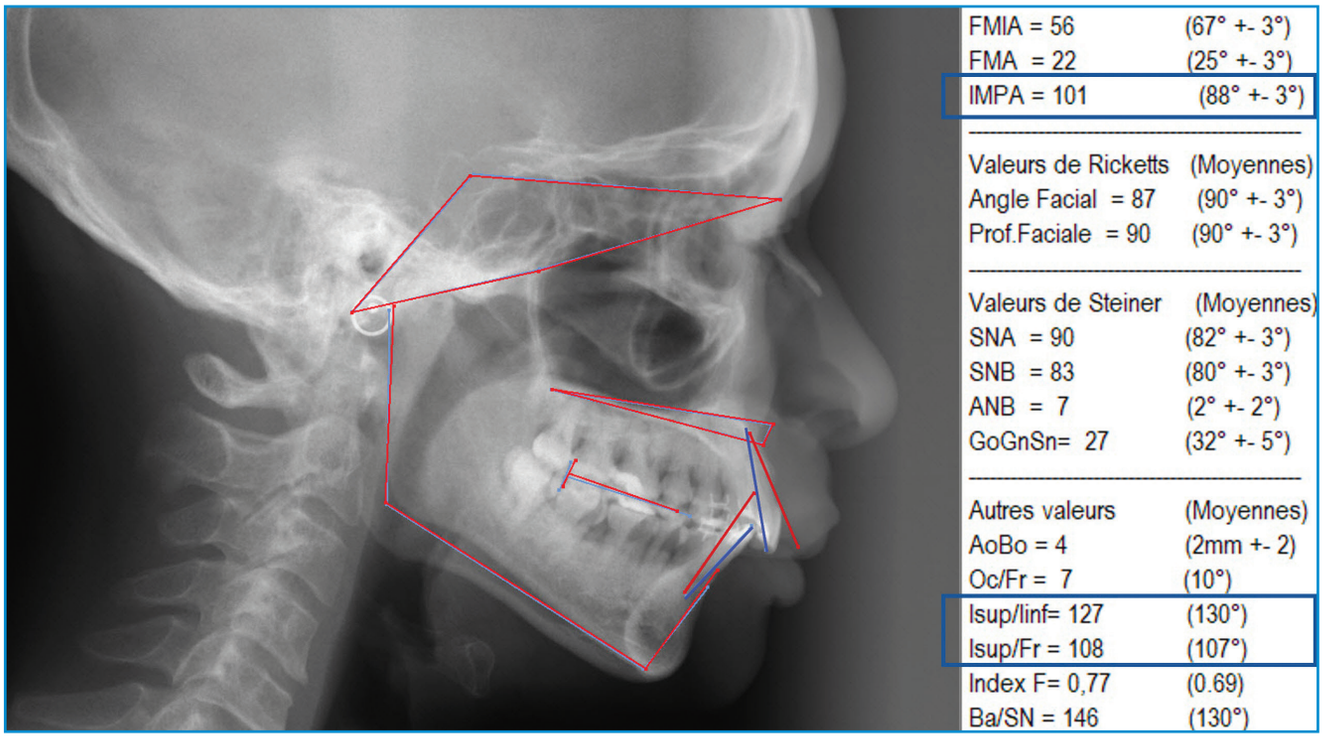

Figure 35 :
Téléradiographie de profil et analyse céphalométrique en fin de traitement et superpositions.

Figure 36 :
Après traitement, la cinématique mandibulaire est déverrouillée et équilibrée : latéralité droite (A), OIM (B), latéralité gauche (C).

Cinquième cas

Cette patiente d'une soixantaine d'années présente une importante supraclusie avec égression des incisives mandibulaires et surplomb des incisives maxillaires (fig. 37) dans un tableau de Classe II (fig. 38). Elle a subi par ailleurs la perte de la 26. La cinématique mandibulaire est très perturbée (fig. 39).

Nous allons poser classiquement des CTO au niveau symphysaire pour ingresser les incisives mandibulaires.

Les kits du Système CT8® comportant d'autres formes de connectiques, nous prévoyons d'utiliser des modèles avec 2 bras (« CT8-2 »), placés au niveau zygomatique pour le maxillaire.

Cela permettra de rajouter une action supplémentaire de distalisation des secteurs latéraux maxillaires avec le bras distal, car cette patiente ne désire pas de chirurgie orthognathique.

Ce sont donc là deux actions simultanées indépendantes qui seront réalisées avec le même ancrage : une ingression avec rétraction incisivo-canine en direction de l'ancrage avec le bras

1-2022-Chilles.indd 22 26/01/2022 09:35

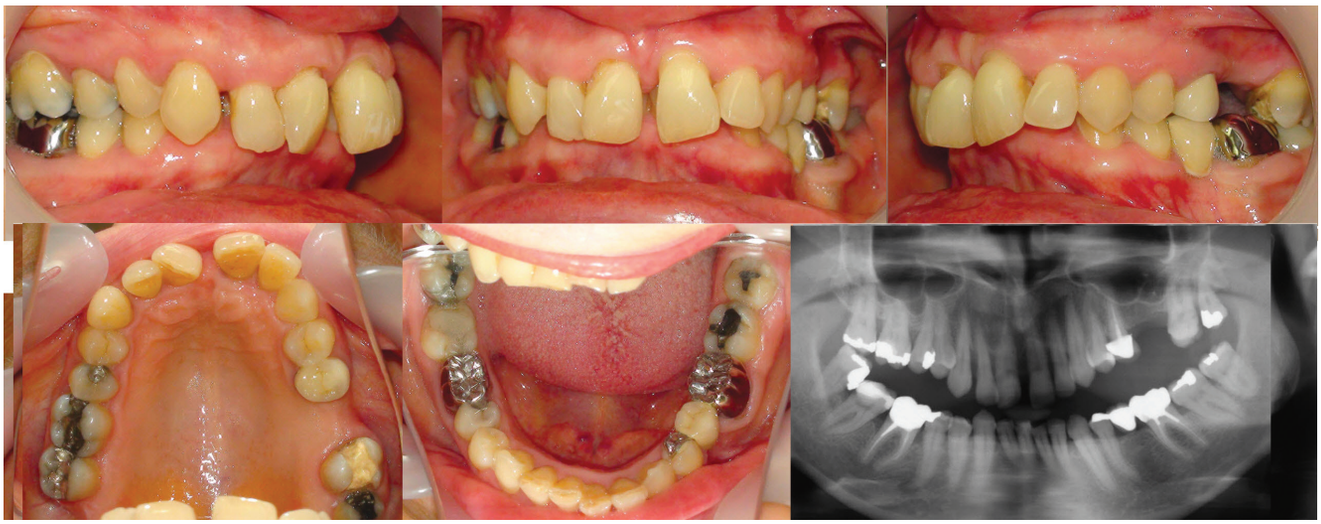

Figure 37 :
Supraclusie avec égression des incisives mandibulaires et surplomb des incisives maxillaires, perte de la 26.

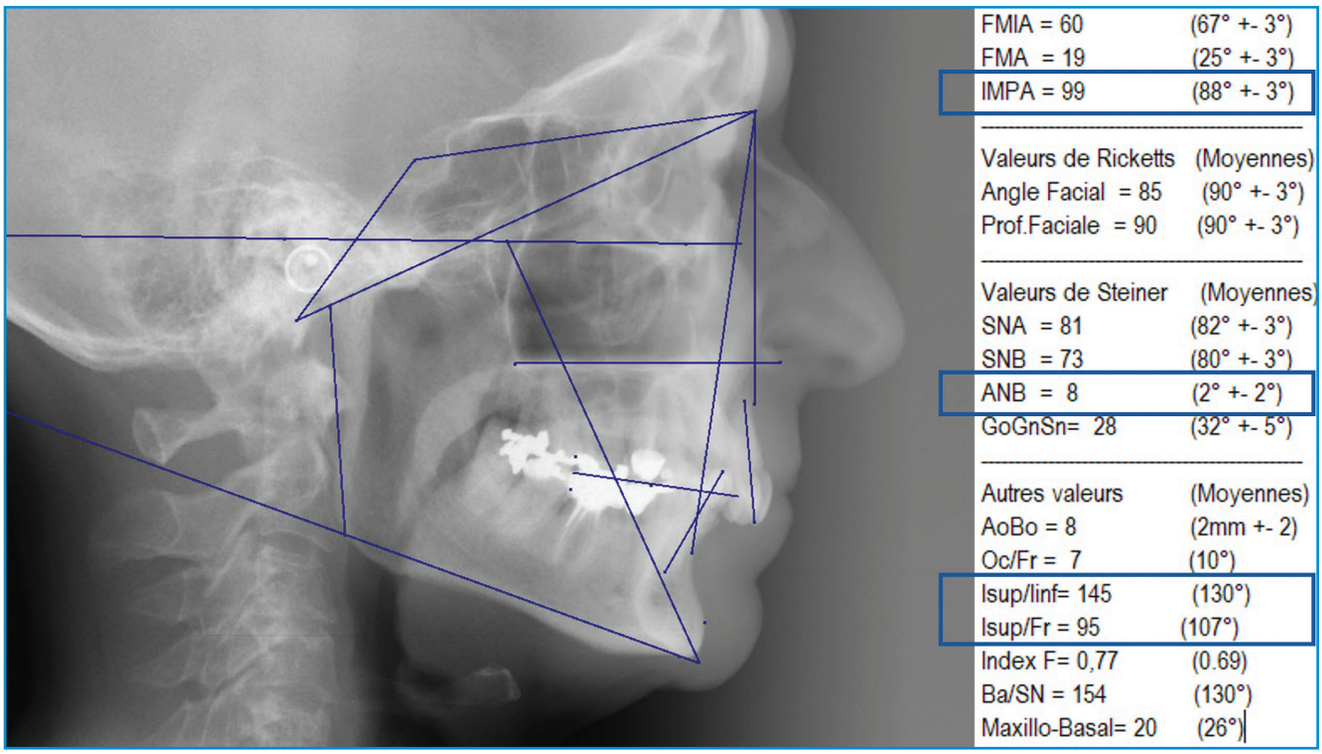

Figure 38 :
Téléradiographie de profil et analyse céphalométrique avant traitement.

Figure 39 :
La cinématique mandibulaire est verrouillée : latéralité droite (A), OIM (B), latéralité gauche (C).

1-2022-Chilles.indd 23 26/01/2022 09:35

Figure 40 :
Les CT8-2 zygomatiques permettent deux action simultanées sur un seul ancrage.

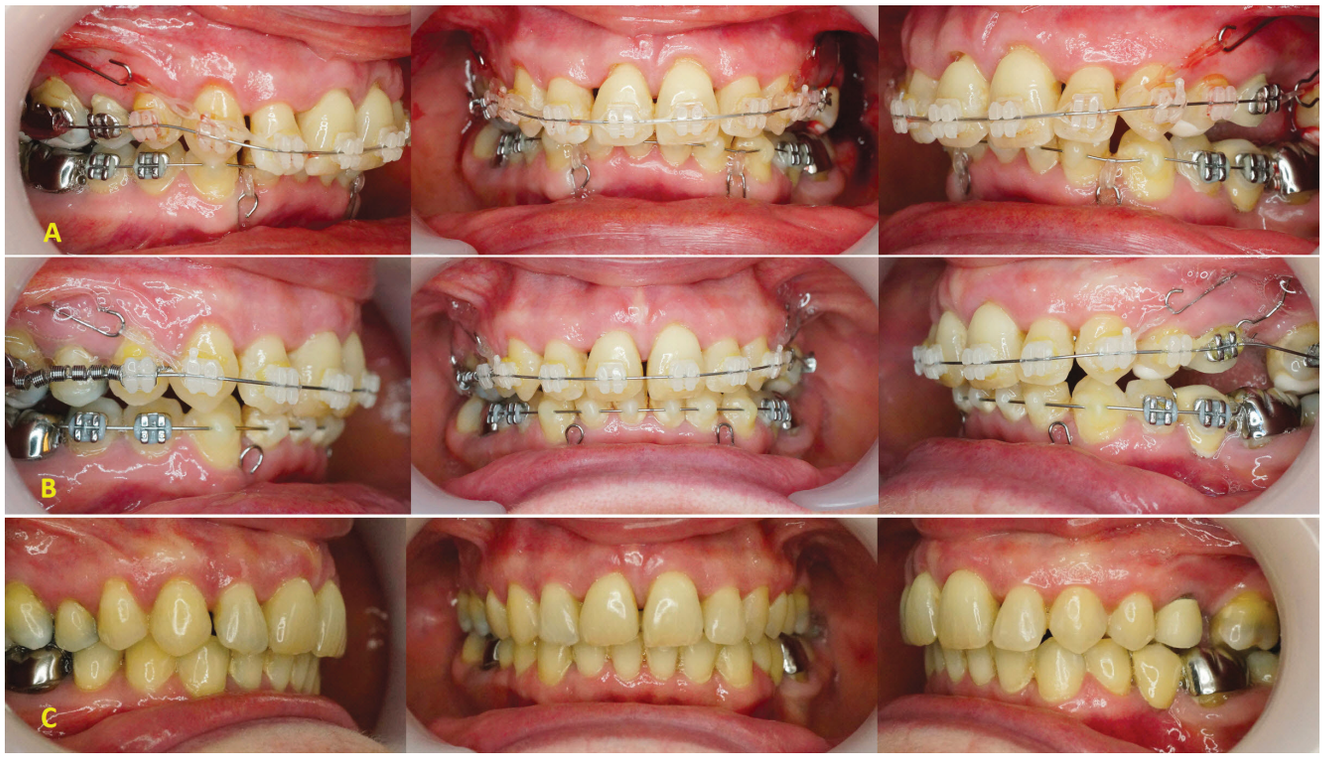

Figure 41 :
L'évolution du traitement : au début (A) en cours (B) et après dépose (C).

1-2022-Chilles.indd 24 26/01/2022 09:35

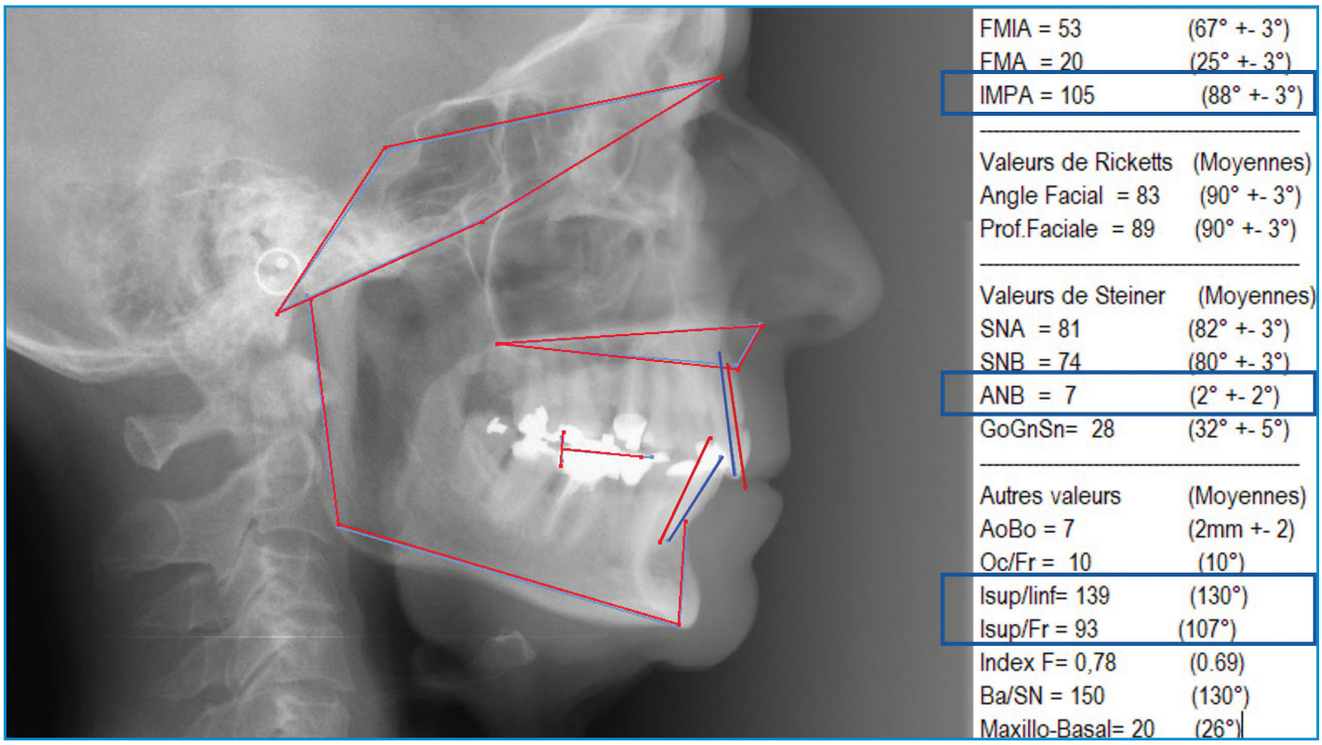

Figure 42 :
Téléradiographie de profil et analyse céphalométrique en fin de traitement et superpositions.

Figure 43 :
Après traitement, la cinématique mandibulaire est déverrouillée et équilibrée : latéralité droite (A), OIM (B), latéralité gauche (C).

antérieur, et une action latérale de distalisation avec le bras postérieur (fig. 40).

Nous utilisons là aussi les attaches extemporanées uni-point en composite[9,10] au niveau incisivo-canin mandibulaire, afin qu'elles soient le plus fin possible et qu'elles limitent le risque d'interférence avec leurs antagonistes.

L'ingression se fait essentiellement sur des arcs ronds (fig. 41).

Grâce aux ancrages osseux, nous avons pu avec une mécanique relativement simple ingresser les incisives mandibulaires, ingresser et rétracter les incisives maxillaires et repositionner les secteurs latéraux droits et gauche en classe I.

L'analyse céphalométrique et la superposition montrent les résultat obtenus (fig. 42).

Sur le plan de la cinématique mandibulaire, les mouvements sont totalement libérés, comme le montre la figure 43.

1-2022-Chilles.indd 25 26/01/2022 09:35

DISCUSSION

À propos des cas présentés

Toutes les caractéristiques des cas que nous avons présentés peuvent se rencontrer plus ou moins fréquemment chez nos patients adultes avec supraclusies.

Dans la littérature, les ancrages osseux destinés à l'ingression des incisives sont présentés quasiment toujours au maxillaire[17,25], mais jamais dans le secteur incisivo-canin mandibulaire à cause de l'étroitesse des espaces inter-radiculaires qui y interdit la mise en place de mini-vis trangingivales. La présence des mini-vis transgingivales entre les racines peut aussi créer une interférence avec le déplacement des dents. Leur biomécanique est complexe au niveau antérieur d'après certains auteurs qui proposent une réflexion approfondie sur le sujet[3,29].

La seule alternative serait alors de mettre en place un ancrage indirect des secteurs latéraux, solution encore plus complexe et beaucoup moins avantageuse. Ici avec le Système CT8®, tous les cas présentés ont pu bénéficier d'ancrages osseux maxillaires et mandibulaires le cas échéant, avec un ancrage direct.

Le premier présentait une alvéolyse importante. Celle-ci contre-indique aussi l'utilisation locale de minivis transgingivales classiques qui, rappelons-le, imposent de trouver un os suffisamment dense sous une gencive attachée[4]. Dans ce cas-ci, le Système CT8® nous a paru optimal car il peut, lui, être toujours placé dans un os basal bien dense même en cas d'atteinte parodontale. Il est de plus situé dans la direction du mouvement recherché et à distance des apex.

Le deuxième cas associait la pose de vis pour l'ingression des incisives et des corticotomies d'accélération des mouvements dentaires. Les deux interventions ont pu être réalisées simultanément dans la même zone car il n'y avait pas de risque de perte de vascularisation entre l'incision horizontale destinée aux vis et le lambeau réalisé plus occlusal pour effectuer les corticotomies. Là aussi le Système CT8® a été le système de choix.

Le troisième cas n'aurait en aucun cas permis l'utilisation de minivis transgingivales à cause de l'amplitude du mouvement des incisives qui était demandé. Elles auraient rapidement été un obstacle à leur déplacement. Des microvis au niveau du bord inférieur de l'orifice piriforme ont solutionné le problème d'une manière mécaniquement simple.

Le quatrième cas demandait des ancrages supplémentaires pour pallier aux manques de résistance des dents causés par les déficits osseux généralisés. Là aussi l'ancrage sur un os basal a été la solution.

Le dernier cas a montré un exemple des possibilités supplémentaires du système telles que la distalisation maxillaire avec l'utilisation d'autres connectiques que le CTO.

Nous aurions pu utiliser des plaques d'ancrage au lieu des microvis enfouies, mais elles souffrent, elles, d'un coût non négligeable et d'une lourdeur de mise en place qui nécessite l'intervention d'un praticien très averti.

Il n'apparaît donc pas aujourd'hui d'alternative intéressante aux microvis placées au-delà des apex pour traiter simplement et efficacement ces cas de supraclusies.

Les cas présentés ont une autre caractéristique : celle d'avoir vu leur ingression essentiellement réalisée en début de traitement sur des arc en fils NiTi de fin diamètre et de section ronde.

Malgré cela, nous avons pu constater au maxillaire que le déplacement en direction des vis entraînait un redressement spontané des axes des incisives maxillaires, avec recul de leurs apex, sans qu'il ait été nécessaire d'appliquer une mécanique de torque.

Cela confirme une fois de plus les observations que nous avions déjà faites et publiées en 2013 dans un article primé au niveau européen intitulé « L'orthodontie autrement : du torque sans torque »[8].

L'utilisation de fils ronds ne permettant pas de palatoverser les apex, ces mouvements de torque ne peuvent qu'avoir une origine fonctionnelle.

1-2022-Chilles.indd 26 26/01/2022 09:35

Cela remet totalement en cause notre mécanique habituelle qui s'en trouve grandement simplifiée et permet d'entreprendre des traitements d'une manière plus simple et plus rapide chez nos patients adultes.

Cela nous confirme le rôle de l'enveloppe musculaire périphérique que nous pourrions avoir tendance à négliger dans nos plans de traitement et nous conforte nous-mêmes dans nos recherches sur les modifications que nous pouvons quelquefois y apporter[10].

Pour expliquer ce phénomène, nous proposons donc à nouveau comme hypothèse[8] l'efficacité de la pression de l'orbiculaire des lèvres, l'action des insertion musculaires au niveau osseux, et pourquoi pas, un effet de glissement de la racine le long de la corticale osseuse vestibulaire lors de son parcours ingressif.

À noter que ce mouvement se produit quel que soit le niveau osseux parodontal, qu'il soit réduit comme dans premier cas n°1 (fig. 14) ou normal comme dans le troisième (fig. 27). Il nous semble seulement important que les forces ingressives soient légères, de l'ordre de 50 g.

Comme nous l'écrivions déjà[7], cette mécanique semble vraiment être en interaction avec la biologie du patient compte tenu de la facilité apparente avec laquelle les dents acceptent de se déplacer dans la bonne direction. Cette « biosynergie » est une nouvelle fois en accord avec le concept « d'autokinesis » évoqué par Voudouris[30] qui, même s'il n'a jamais été validé scientifiquement, nous paraît encore une fois ici correspondre à nos observations cliniques.

Au niveau mandibulaire, un mouvement de vestibuloversion des incisives est la règle, il demandera à être contrôlé.

Particularités du Système CT8®

Au niveau anatomique et chirurgical, les sites d'insertion symphysaires, piriformes et zygomatiques sont bien définis et ne nécessitent pas d'examen complémentaire car il n'y a pas d'éléments à risque à proximité.

La simplicité de l'intervention et son absence de risque permettent idéalement à l'orthodontiste de le placer lui-même s'il le désire, d'autant plus qu'il n'y a pas de lambeau à réaliser. Il n'y a pas non plus de sutures à faire car l'incision étant de faible étendue, elles n'apporteraient aucun bénéfice hémostatique. Elles pourraient de surcroît être responsable d'une inflammation locale par rétention de plaque[18] ou être mobilisées par les aliments et la mastication, augmentant le risque de surinfection[19]. La pression musculaire des lèvres et des joues est suffisante pour créer naturellement une bonne coaptation des berges de la plaie rendant la cicatrisation rapide[27].

Au niveau du confort du patient, il n'y a aucune tête de vis apparente ni aucun relief mécanique susceptibles d'irriter la muqueuse jugale ou labiale.

À l'émergence de la connectique, au fond du vestibule, il n'y a pas de déplacement fonctionnel des tissus, donc peu de risque de gêne pour la muqueuse libre.

Au niveau matériel, outre les quelques ancillaires spécifiques (tournevis, instrument pour former les baïonnettes…), le Système CT8® se compose aujourd'hui de kits unitaires contenant, pour chaque indication clinique, les vis et connectique préformées nécessaires.

Fiabilité du Système CT8®

Au point de vue fiabilité, une étude longitudinale a été réalisée pour juger de la survie après au minimum 12 mois de 434 dispositifs consécutifs posés par 5 opérateurs différents à notre cabinet et au centre hospitalier universitaire de Strasbourg, soit 646 vis sur 264 patients. Le taux de succès global était 96,8 %[13].

En ce qui concerne spécifiquement les ingressions d'incisives, le taux de succès de ce système a été de 100 % pour un ancrage au niveau de l'orifice piriforme, de 98,7 % au niveau de de la symphyse mandibulaire et de 94,7 % au niveau du processus zygomatique pour les mouvements d'ingression/rétraction des incisives.

1-2022-Chilles.indd 27 26/01/2022 09:35

Comparativement, le taux global de succès des mini-vis transgingivales est inférieur puisqu'il n'est crédité aujourd'hui que de 86,5 %[1].

Trois raisons, entre autres, permettent d'expliquer cette excellente fiabilité :
- anatomique : l'os est basal, donc toujours bien corticalisé[26] ;
- mécanique : le bras de levier est quasiment inexistant, il n'y a pas de mouvement tendant à faire basculer la vis[14] ;
- biologique : la distance importante entre la vis et l'émergence du fil dans la cavité buccale garantit une absence de contamination bactérienne et limite l'inflammation, facteur clé de la stabilité des ancrages osseux[2,5,16,21].

Conflits d'intérêts : Jean-Gabriel Chillès et Daniel Chillès sont à l'origine de la plate-forme d'innovation communautaire « innOralis » (innoralis.fr).

CONCLUSION

Ce système sur microvis enfouies apparaît aujourd'hui comme incontournable pour réussir à ingresser les incisives supérieures comme inférieures dans tous les cas.

Les vis peuvent toujours être mises en place quelles que soient la position des racines des dents, l'état parodontal général, ou conjointement avec des corticotomies.

Positionnées dans un os basal au-delà des apex, elles permettent des mouvements dentaires de grande amplitude sans risque d'interférence.

Les incisives maxillaires voient leurs axes se corriger spontanément durant le mouvement d'ingression en direction des vis, sans avoir besoin d'y adjoindre une mécanique de torque.

Cela révolutionne nos mécaniques et permet une simplification considérable de nos traitements.

1-2022-Chilles.indd 28 26/01/2022 09:35

BIBLIOGRAPHIE

1. *Alharbi F.Almuzian M. Beran D. Miniscrews rate failure in orthodontics : systematic review and meta-analysis Eur J Orthod 2018;40:519-530.*
2. *Antoszewska J, Raftowicz-Wójcik K, Kawala B, Matthews-Brzozowska T. Biological Factors Involved in Implant-Anchored Orthodontics and in Prosthetic-Implant Therapy: A Literature Review. Arch Immunol Ther Exp (Warsz). 2010 Oct;58(5):379–83.*
3. *Ayadi I.,Dalle I.,Ben Rejeb S.,Tobji S.,Ben Amor F., Ben Amor A. Ingression orthoontique sur mini-vis d'ancrages Orthod Fr 2018 ;89 :397-410.*
4. *Brézulier D, Sorel O. Les minivis : Amélioration de la tenue, nouvelles perspectives. Rev Orthop Dento-Faciale 2016;50:265:274.*
5. *Chen Y-J, Chang H-H, Huang C-Y, Hung H-C, Lai EH-H, Yao C-CJ. A retrospective analysis of the failure rate of three different orthodontic skeletal anchorage systems. Clin Oral Implants Res. 2007 Dec;18(6):768-75.*
6. *Chillès D, Chillès J-G. Introduction à l'utilisation de vis de chirurgie maxillo-faciale comme ancrage orthodontique. Rev Orthop Dento-Faciale 2006;40:63-90.*
7. *Chillès D. L'Orthodontie autrement. Des attaches extemporanées réalisées en résine composite. Orthod Fr 2009;80:305-312.*
8. *Chillès D. L'Orthodontie autrement. Du torque sans torque. Orthod Fr. 2013;84:271-276.*
9. *Chillès D., Chillès J.-G., Riemenschneider-Chillès S., Doustkam A.-A. Les microvis enfouies, l'ancrage osseux universel. Orthod Fr 2016 ;87:443-455.*
10. *Chillès J.-G., Riemenschneider-Chillès S. Prise en charge chirurgicale par affaiblissement mentonnier et corticotomies des déséquilibres dento-parodonto-musculaires de la région incisivo-canine mandibulaire Rev Orthop Dento-Faciale 2018 ;52 :21-38*
11. *Chillès J-G, Riemenschneider-Chillès S. Utilisation des minivis corticales courtes en orthodontie. Orthod Fr 2011;82:253-268.*
12. *Deguchi T.,Marakami T. Kuroda S.Yabuuchi T. Kamioka H. et al Comparison of the intrusion effects on the maxillary incisors between implantanchorage and J-hook headgear. Am Orthod Dentofacial Orthop 2008;133:654-660*
13. *Doustkam A. Les micro-vis sous-muqueuses comme ancrage osseux temporaire en pratique orthodontique : étude longitudinale sur 16 ans. Thèse de Doctorat en Médecine, Faculté de Médecine de Strasbourg. 2016 n°104.*
14. *Holmgren EP, Seckinger RJ, Kilgren LM, Mante F Evaluating parameters of osseointegrated dental implants using finite element analysis--a two-dimensional comparative study examining the effects of implant diameter, implant shape, and load direction. J Oral Implantol. 1998;24(2):80-8.*
15. *Jain RK.Comparison of Intrusion Effect on Maxillary Incisors Among Mini Implant Anchorage, J-Hook Headgear and Utilty Arch. J Clin Diagn Res 2014 ;8(7):ZC21-24*
16. *Kuroda S, Sugawara Y, Deguchi T, Kyung H-M, Takano-Yamamoto T. Clinical use of miniscrew implants as orthodontic anchorage: Success rates and postoperative discomfort. Am J Orthod Dentofacial Orthop. 2007 Jan;131(1):9–15.*
17. *Lee JS, Kim JK,Park YC, Vanarsdall Jr RL. Application clinique des mini-implants en orthodontie. Quintessence édit 2007*
18. *Leknes KN, Selvig KA, Boe OE, Wikesjo UME. Tissue reactions to sutures in the presence and absence of anti-infective therapy. J Clin Periodontol. 2005 Feb;32(2):130–8.*
19. *Matalon S, Kozlovsky A, Kfir A, Levartovsky S, Mazor Y, Slutzky H. The effect of commonly used sutures on inflammation inducing pathogens – An in vitro study. J Cranio-Maxillofac Surg. 2013 Oct;41(7):593–7.*
20. *Mer G., Brezulier D., Sorel O. échecs des ancrages osseux. Orthod Fr 2016;87:67-76.*
21. *Park H-S, Jeong S-H, Kwon O-W. Factors affecting the clinical success of screw implants used as orthodontic anchorage. Am J Orthod Dentofacial Orthop. 2006 Jul;130(1):18–25.*
22. *Philippe J. La supraclusion et ses traitements. Edit S.I.D.;1995.*
23. *Raymond J.-L. Orthodontie systémique – Diagnostic et traitement. Empresa Edit 2021*
24. *Raymond J.-L., Kolf J. Complexité du système masticateur – Manifeste pour un nouveau paradigme de l'occlusion dentaire. Empresa Édit. 2014.*
25. *S. Sripradha, Saravana Pandian. Mini Implants in Orthodontics-A Review. Research J. Pharm. and Tech 2018; 11(6): 2621-2624. doi: 10.5958/0974-360X.2018.00486.9*
26. *Samrit V, Kharbanda O, Duggal R, Seith A, Malhotra V. Bone density and miniscrew stability in orthodontic patients. Aust Orthod J. 2012 Nov;28(2):204-12.*
27. *Sculean A, Gruber R, Bosshardt DD. Soft tissue wound healing around teeth and dental implants. J Clin Periodontol. 2014 Apr;41:S6–22.*
28. *Steve M., Racy E., Kerbrat J.-B. Choisir et mettre en place les mini-vis d'ancrage squelettiques : notions importantes. Orthod Fr 2016;86:295-302.*
29. *Turrel B., Varlan V., Gebeile-Chauty S. Biomécanique des mini-implants : analyse des effets parasites de quatre situations cliniques et propositions de résolutions. Orthod Fr. 2021;92 :195-214*
30. *Voudouris J. Entretien avec le Docteur John Voudouris. Orthod Fr 2008;79:143-150.*

1-2022-Chilles.indd 29 26/01/2022 09:35